


13-14 de NOVIEMBRE, 2015
Reunión para familias e investigadores
BARCELONA



enach

Enfermedades Neurodegenerativas
con Acumulación Cerebral de Hierro



Sant Joan de Déu 
HOSPITAL MATERNOINFANTIL - UNIVERSITAT DE BARCELONA

PKAN: EXPERIENCIA EN ANDALUCÍA

Marcos Madruga Garrido
Rafael Camino León
Julio Ramos Lizana

SUMARIO

- INTRODUCCIÓN
- CASOS CLÍNICOS
- EXPERIENCIA PERSONAL
- INVESTIGACIÓN


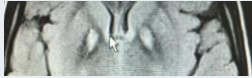


INTRODUCCIÓN

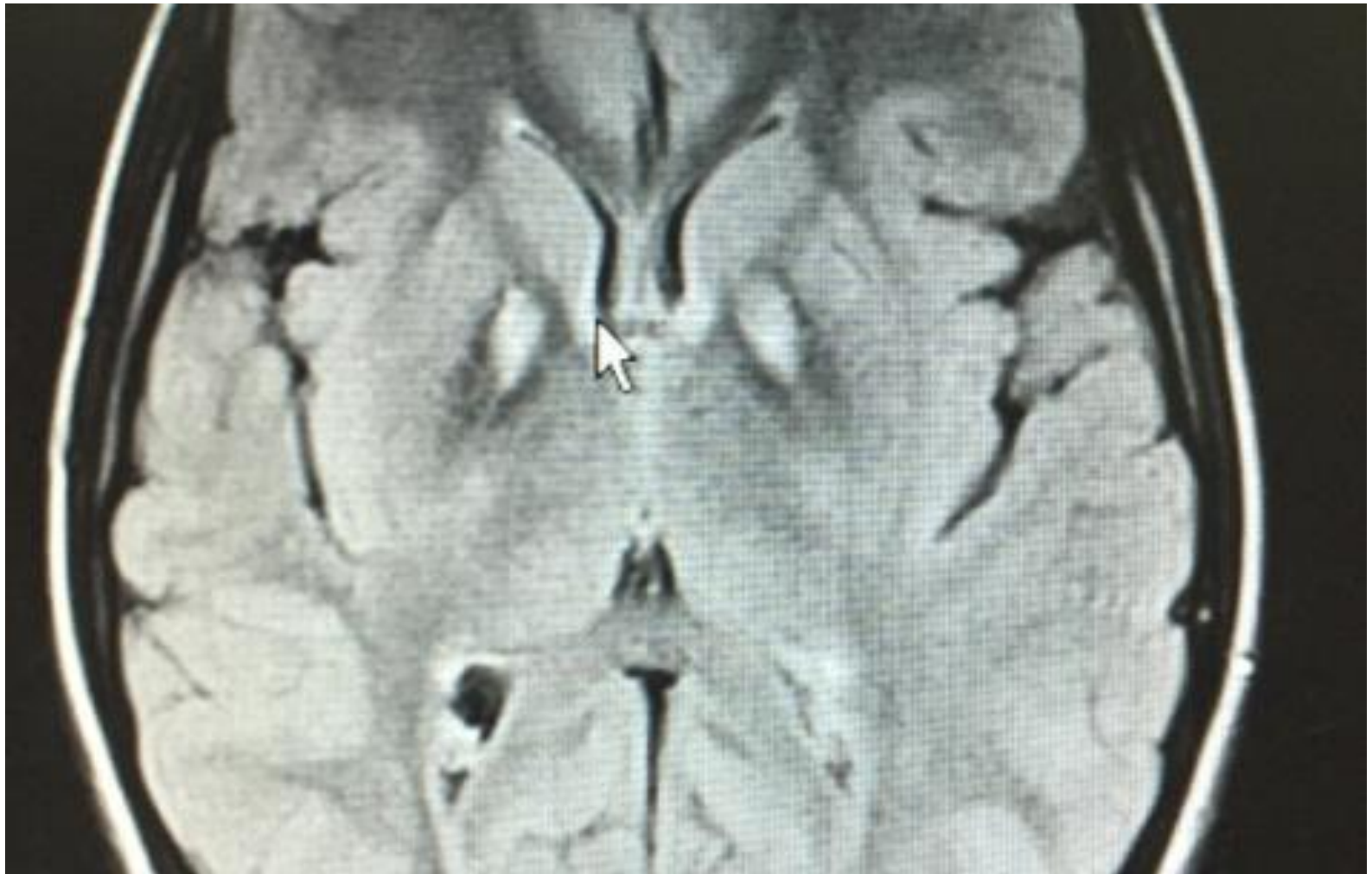- Halleorden-Spatz...PKAN
- Inicio infancia
- Movimientos anormales
- Enfermedades Raras
- Pronóstico
- Tratamiento

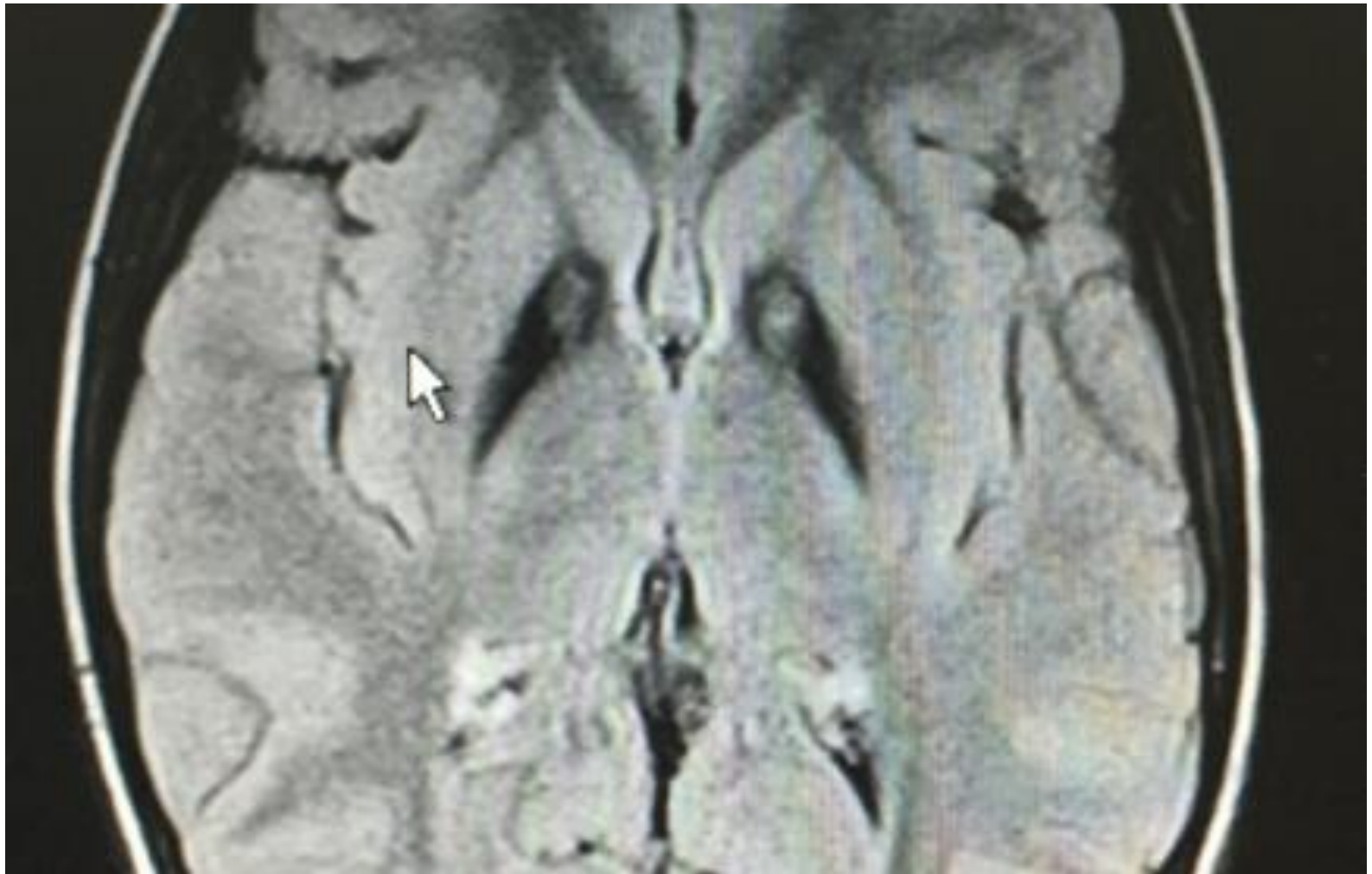

CASOS CLÍNICOS

	ANTEC	SÍNTOMA de diagnóstico	EDAD INICIO	EVOLUC	EDAD ACTUAL
CASO 1	D.APREND/LENGUAJE/INATENCIÓN	DISTONÍA MIEMBROS Y OROMANDIBUCUELLO	10 AÑOS (11 años)	PROGRESIVA RÁPIDA Distonía generalizada	15 AÑOS
CASO 2	D.APREND/MANÍAS	TICS MOTORES Y FÓNICOS	10 AÑOS (17 años)	ESTÁTICA Leve distonía oromandibular, miembros, cuello	17 AÑOS
CASO 3	D. APREND/INATEN/ TRAST CONDUCTA DI LEVE	↓ VISIÓN NOCTURNA TORPEZA MOTORA, DISARTRIA	5 AÑOS (13 años)	PROGRESIVA (comunic alternativa PEG)	25 años
CASO 4	TORPEZA MOTORA INATENCIÓN	DISARTRIA DISTONÍA FOCAL ↓ VISIÓN	9 AÑOS (12 años)	PROGRESIVA Distonía generalizada PEG, traqueot.	17 años

	RMN	GEN	TRATA	OTROS	Cirugía palidad
CASO 1		PANK2	THF TOX BO	DEFERIPRONA (Ineficaz)	Pendiente
CASO 2		PANK2	NO	NO	No
CASO 3		PANK2	THF TETRAB CLZ TOX BO	DEFERIPRONA (ineficaz)	SÍ (Mejoría inicial, fallos dispositivo)
CASO 4		PANK2	THF TETRAB CLZ TOX BO	DEFERIPRONA (Ineficaz)	No





EXPERIENCIA PERSONAL

- Aprendizaje
- Compromiso
- Investigación
 - Evaluación Clínica y Caracterización Genética
 - Nuevas terapias. Terapia personalizada
- ENACH